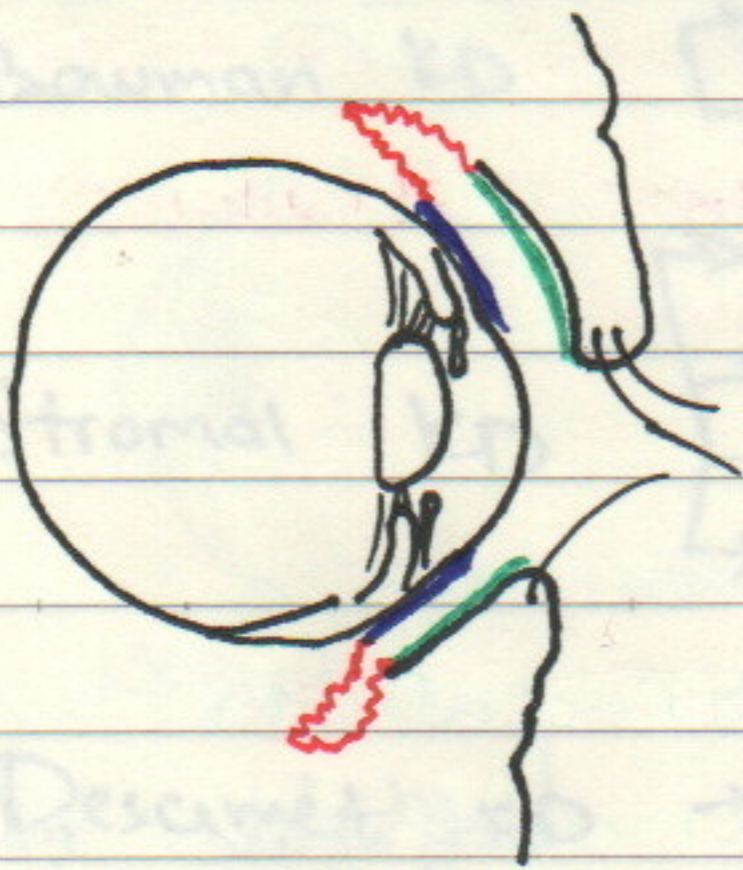


KONYUKTIVA - SHILLIQ QAVAT

KÖZ OLMASI USTKI QISMIDA, SHOX
PARDADAN TASHQARI B'OLGAN, QOVQ-
LAR ICHKI QISMINI YOPIB TURUVCHI
SHILLIQ QAVAT.

- TARKIBI - YASSI EPITELIY KÖP QAVATLI
↳ KUBOID, USTUNSIMON
YUQORI VASKULIZATSIYALI, YUPQA.



- PALPEBRAL KONY. VA
- KONYUKTIVAL FORNIX
- BULBAR KON. VA

SHOX PARDA OLD QISM1
"SHAFFOF"

- Yupqa, yarim shaffof, qon tomirga boy
- Yuzasi tekis
- Shilliq (mucin) va qoshimcha köz yosh ajrat.
- Perifer korneaga oziq
- Yallig'lanishga qarshi himoya
- Mikrobgga qarshi himoya
- Old kamera suyug'ligi drenajini
Normal ← ta'minlab
KIB ta'minlaydi

BAKTERIAL KONYUKTIVIT

Qoʻngʻatuvchilar: S. Aureus

S. Pneumoniae

H. Influenzae

M. Catarrhalis

N. Gonorrhoea

KONYUKTIVA BILAN KONJUNKTIVA BILAN

- QIZARISH

- YOP... JISM HISSI

- YIRINGLI AJRALMA

- IKKALA KŌZDA NAJBAT BILAN

- QOVOQLARDA SHISH

Davosi

o GIGIYENA MUHI!

o MAQUULY AB → KLORAMFENIKOL

o GONOKOKK → FTOR KINOLON, BAEITRATSIN.

o H. Influenza → Sistemik AB, Clavulanic Acid

o Meningokokkeli Conj → Hospitalizatsiya + Sist. AB, Amoxicillin

⇒ NEONATAL KONYUKTIVIT

Profilaktika: Eritromitsin mazun

OPROVIDON YODIN

Vaqtiga koʻra (konyunktivom) taxminiy davoz:

→ Birdaniga - ximik reaksiya

→ Gonokokk - 1-hafta

→ Staph. - 0.5 hafta - 1 hafta

→ Xlamidiyal - 1-3 hafta

ketib chiqadi

Davo: AB tomchi (yengil)
Sistemik AB (oʻgir daraja u-m)

VIRAL KONYUKTIVIT

„Adenovirus“

Turlari: Sporadik, Epidemik

★ OTA UQORI YUQUMLIK

Tuzi: Epidemial Cerato Conyunctivit

• Maktab

• Bog'cha

Baron: faringo conyunctival isitma botadi

KLINIKASI:

- QIZARISH

- QOVDQ EDGMA

- YOSHLANISH

- LIMFADENOPATIYA

- TANIQ SHUUR

- KERATIT ...

Davosi: (Yengil holatda 2-3 haftada) o'tib ketadi

- LUBRIKANT

- SOVUR KOMPRESS

- GIGIYENA

- LINZA ISHLATMAY TURISH

- ANTIGISTAMIN

- COINFECTION → AB

ALLERGEN KONYUKTIVIT

• mavsumiy (bahor)

Klinikasi: → Qichishish
→ Yoshlanish
→ Shish
→ Yot jism hissi

★ # KONYUKTIVITDA SHISH - KUZATILADIGAN XELMOZ

UQORI QOVDQDA PAPILLALAR

KONTAKT DERMATIT (QOVDQLARDA OZGARISH)

→ Davosi:

Lubrikan, # Semiz kuy Stabilelesterifikatsiya

Dual Antihistamin + Vasokonstriktor

POSTERIOR UQP Per os ANTIHISTAMINES

VERNAL KƏRƏ TOKOMUKTIUN

İqlimə, kərə, mawsumiy (bahar)

- Bilateral
- Qaytalanuvchi 2gE. immün mexanizməgə ege
 - SL bolalar (öjil) 18-20 yoshgacha davom etadi
 - Issiqnoq ölkələr (örta Sharq, örtä ösmo)

KLASSIFIKATSIYASI:

- ① Palpebral ② Limbal ③ Aralaxu


→ Yoshlanish, 4ot jism hissi, Ötkiz Qishishish

Palpebral → Diniq Quyup Shillup

→ Qovvoni ostida aqdarda kotulur

makro papillalar

→ Yozglikka qaray olmaslik



Limbal

→ KORNİE TRANTAS

NUQTALARI →

→ CUAN DIGLANISH

Limb sohasida

L. Cornea va Conyuctivus chegarasi

Davosi:

- Allergenni bart taraf etish
- Souvo, Kompres
- Gigiyens
- Kontakt linza (4ot jism hissinu uchun)

- Davokons. triklar / + Antgistamin

- Steroidni elektuyot bb ishlatish k-k

☺ 15-16 yoshda yopulub ketadi.

• Steroid örnige - Siklosporin, Takolimus

ishlatish mumkin.

Date:

KONJUKTIVAL DEGENERATSIYA

PINGUEKULA → EPITELY KONJUKTIVADA

SKIKAST. HISOB. QRISH - SARG'ISH AYRIM

KOLDA KLASIFIKATSIYA

DAVOSI: LUBRIKANT → YOP JISM HISSIY

KOZONAK → QUMOHIDAN SAQLA

etiology : UV nurlar

PTERIGIUM → KONJUKTIVAL FIBRO-

VASKULAR TOQIMA, KONJUKTIVA-

DAN LIMB SOHADAN OTIS SHOX PARDA

USTIGA KAT OSHISHI

Asosiy Davosi : OPERATIV DAVO

SHOX PARDA GACHA

SOX PARDA USTIDA

...

PINGUEKULA (VAQT) → PTERIGIUM

GIOSFAGMA - KONJUKTIVA OSTIGA QON

QUYILSHI: SUB KONJUKTIVAL GEMMORAGIYA

2-3 haftada sirtlib ketadi.

QUSISU # AB ↑ # KUCHANISH # TUG'RUQ

QATTIQ USTALISH # NEONATAL